




# Kazuistika- Aquacel Ag+ Extra

Jana Krpatová

Vrchní sestra

Klinika nemocí kožních a pohlavních

FN a LF UK Hradec Králové




# III. Hospitalizace na Kožní klinice 5.11. – 25.11.2014

- Pacientka 79 let
- Přijata pro rozsáhlou cirkulární ulceraci L bérce, která trvá od roku 2011, vzhledem k rozsahu ulcerace a neúspěchu AMB léčby ( v péči naší kliniky od 2/2013 ) indikace k hospitalizaci
- V září 2011 pobyt v Centru pro hojení chronických ran v Novém Bydžově, pobyt trval 12 měsíců



# Diagnostický souhrn

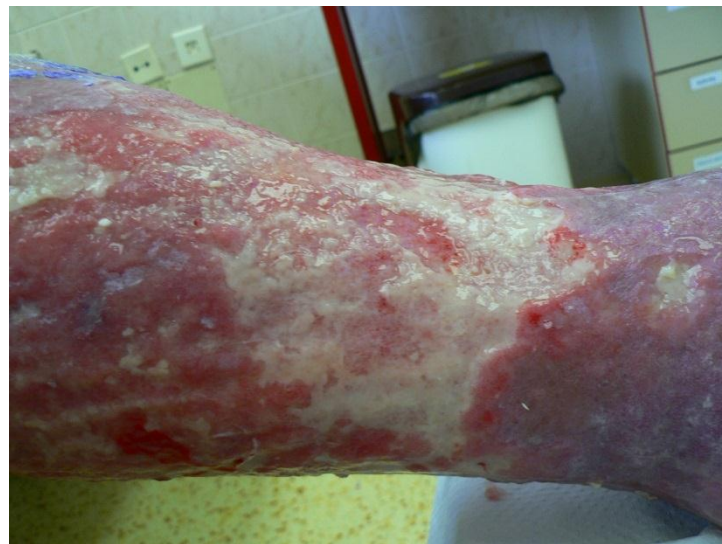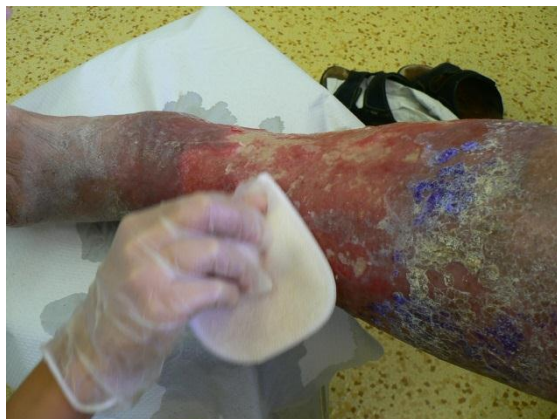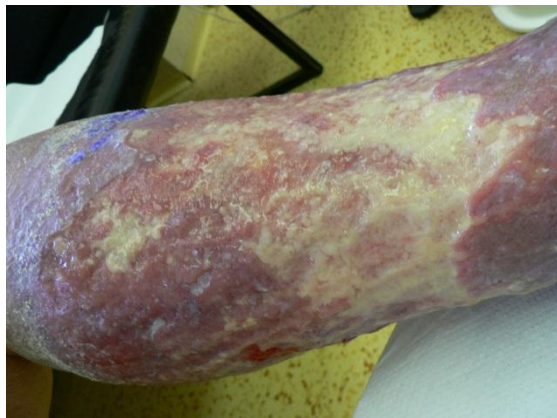- ICHS
- DM II.st na dietě
- Arteriální hypertenze
- Fibrilace síní, Warfarinována
- Nefropatie
- Monstrózní obezita
- 14.11.2014 vyloučen UZ arteriální původ vředu




# Použité krytí během dlouhé terapie

- Obklady Aqvitoxem
- Inadine
- Actisorb plus
- NU-gel
- Aquacel Ag
- Silvercel
- Pro zvýšenou sekreci Curea


# Hospitalizace pacientky 2/13





# Jak vypadala rána 5.11.2014, při příjmu?

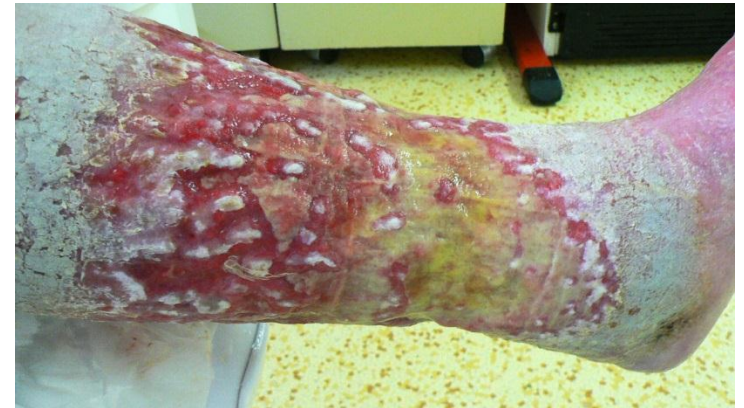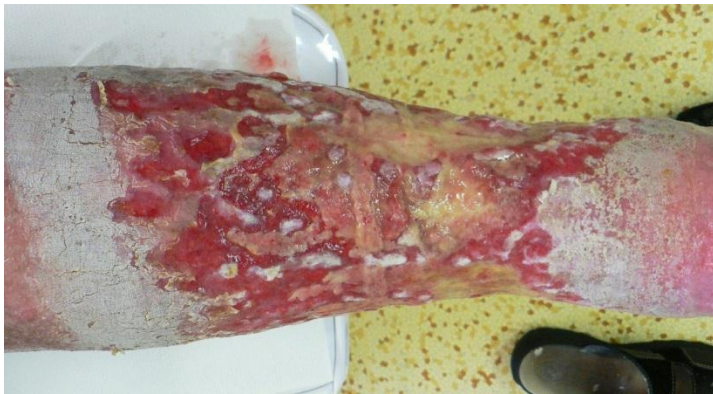- Ulcerace na LDK o velikosti 20x20cm
- Mírně povleklá, místy hlubší
- Je přítomen zápach
- Mírně secernuje
- Obklad Aqvitoxem na 20 min
- Actisorb plus
- Curea
- Kompresivní terapie
- Převezky po 2 dnech



11.11.2014

- Změna krytí na Aquacel Ag+ Extra
- Rána je žlutavě povleklá
- Mírně secernuje
- Zapáchá
- Kompresivní terapie
- Měníme pouze sekundární krytí
- Převezky po 2 dnech

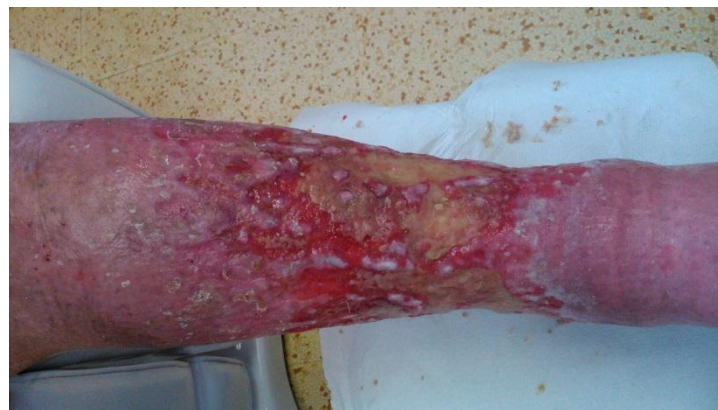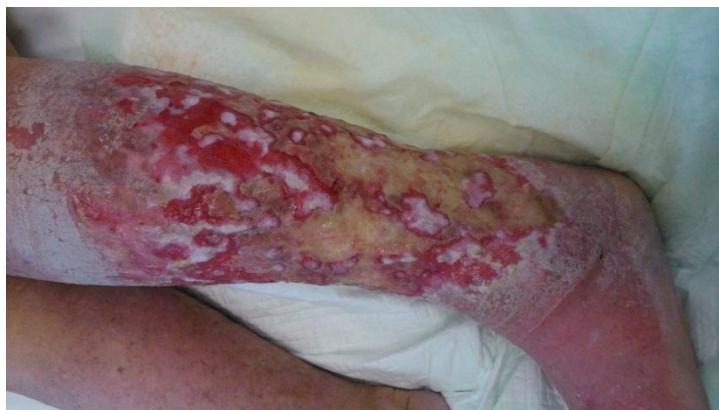19.11.2014



- Místy žlutý povlak na ráně a místy náznaky granulace
- Zápach přetrvává, ale je menší intenzity
- Při debridementu rána lehce krvácí
- Obklady Prontosanem, Aquacel Ag+ Extra, kompresivní terapie

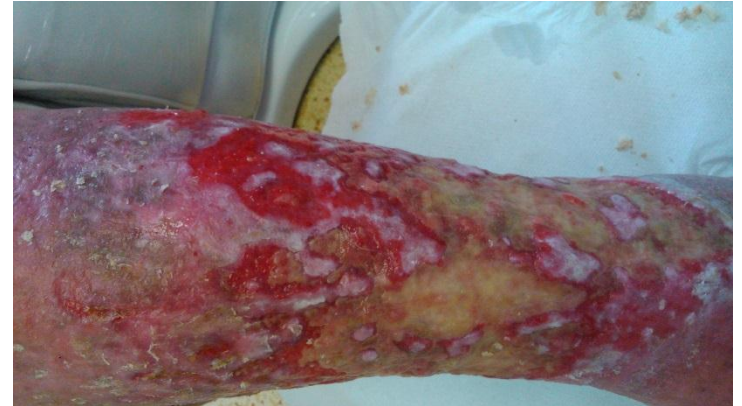
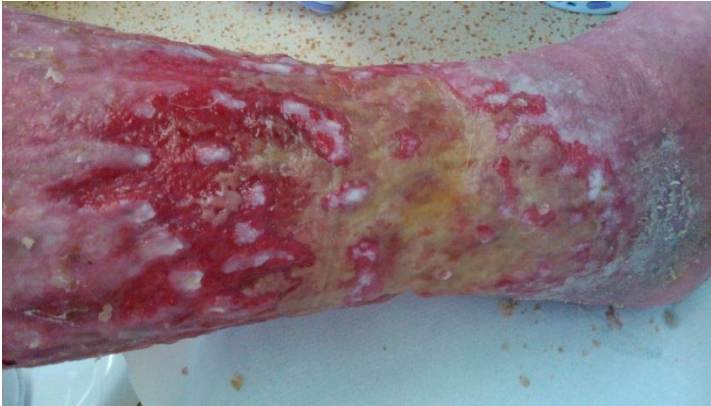
● ● ● | 21.11.2014



- Rána vypadá celkově lépe
- Pokračujeme v nastavené terapii
- Převezvy po 2 dnech
- Kompresivní terapie

● ● ● | 24.11.2014



- Cirkulární ulcerace v průměru 15x15 cm
- Spodina rány místy granuluje, místy přetrvává žlutý povlak
- Objevují se epitelizační ostrůvky
- Mírný zápach



25.11.2014 - dimise

Studiová terapie Aquacelem Ag+ Extra, omezené množství vzorků

- Celkově došlo k zmenšení rány o 5 cm, rána méně zapáchala
- Kompresivní terapie
- Zařízena domácí péče, převazy po 2 dnech, nadále v péči naší AMB
- Terapie Aquacelem Ag Extra se osvědčila



# ZÁVĚR

- Působí proti infekci
- Je šetrný vůči spodině rány
- Výborně přilne k ráně
- Výborně se s ním pracuje, je pevný
- Pohlcuje zápach
- Vhodný na macerující, povleklé rány
- Převezky 3x týdně

● ● ● | Děkuji za pozornost

